


ENDOPROTEZOPLASTYKA RZEPKI


Kiedy implantujemy endoprotezę rzepki ?

TADEUSZ TRZASKA

REHASPORT POZNAŃ - KATOWICE 2019







CO RÓŻNI (między innymi) **AMERYKĘ OD EUROPY ?**

W Ameryce bardzo często zakłada się endoprotezy rzepki

W Europie znacznie rzadziej (wręcz niechętnie!)



Contents lists available at ScienceDirect

The Journal of Arthroplasty

journal homepage: www.arthroplastyjournal.org



Review

Patellar Resurfacing in Total Knee Arthroplasty: Systematic Review and Meta-Analysis



Umile G. Longo, MD, PhD, MSc^a, Mauro Ciuffreda, MD^{a, *}, Nicholas Mannering, MD^{a, b},
Valerio D'Andrea, MD^a, Matteo Cimmino, MD^a, Vincenzo Denaro, MD^a

^a Department of Orthopaedic and Trauma Surgery, Campus Bio-Medico University, Trigoria, Rome, Italy

^b Department of Orthopaedic and Trauma Surgery, University of Melbourne, Melbourne Medical School, Melbourne, Victoria, Australia

North America more than 90% of surgeons resurface the patella, 60% in Australia, 80% in Denmark, and 2% in Sweden and Norway. Advocates of patellar resurfacing point out cost-effectiveness, lower number of reoperations, and less anterior knee pain.

W Północnej Ameryce całkowita endoprotezoplastyka obejmuje również endoprotezoplastykę stawu rzepekowo – udowego


Proteza kolana bez rzepki: zasadność


- bardziej fizjologiczna
- mniejsze komplikacje

Proteza kolana z rzepką: zasadność


- mniejszy ból
- lepsza funkcja
- możliwość większych obciążeń stawu R-U

Contents lists available at [ScienceDirect](#)

 **The Journal of Arthroplasty**
journal homepage: www.arthroplastyjournal.org



Review

Patellar Resurfacing in Total Knee Arthroplasty: Systematic Review and Meta-Analysis 

Umile G. Longo, MD, PhD, MSc^a, Mauro Ciuffreda, MD^{a,*}, Nicholas Mannering, MD^{a,b}, Valerio D'Andrea, MD^a, Matteo Cimmino, MD^a, Vincenzo Denaro, MD^a

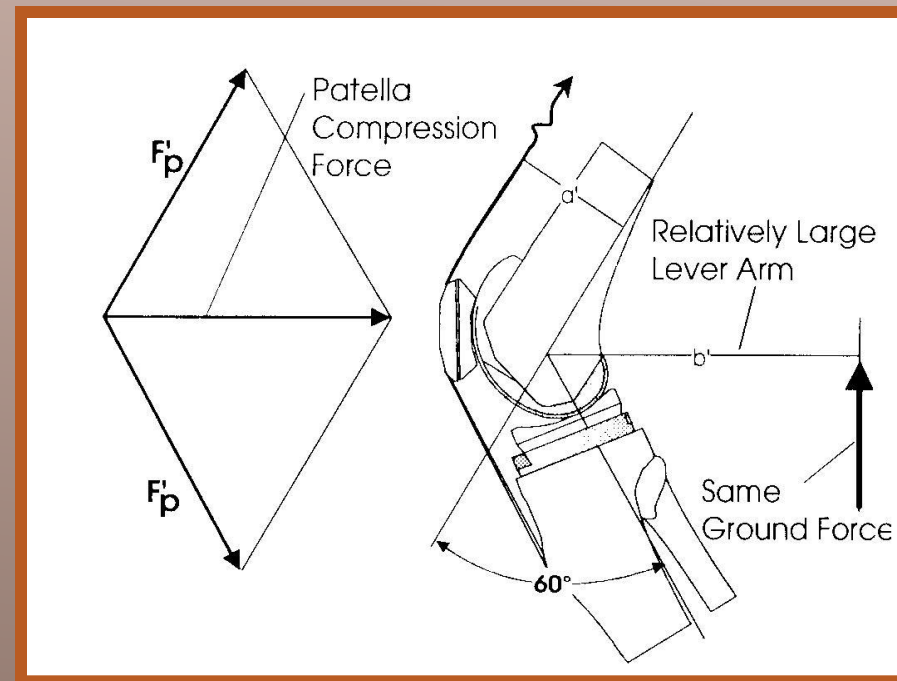
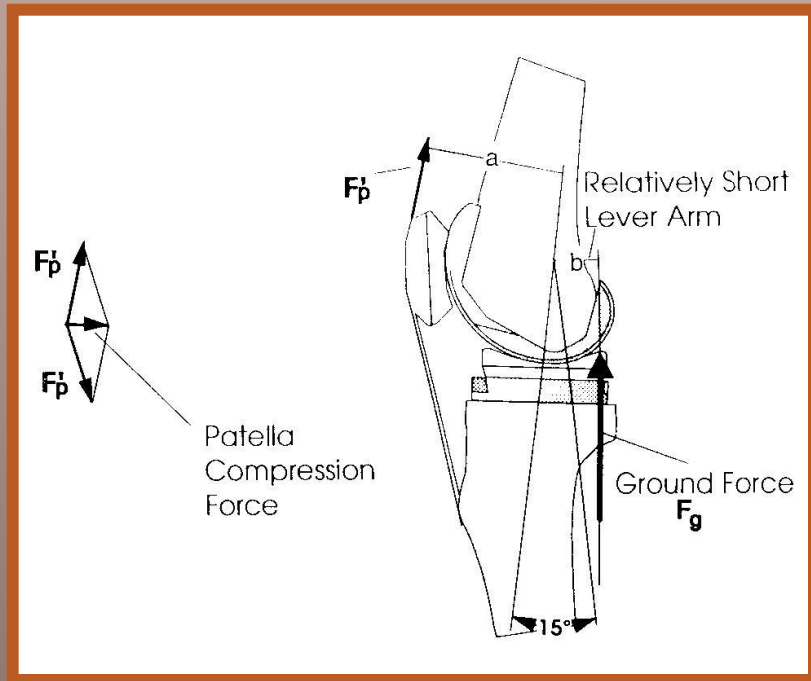
^a Department of Orthopaedic and Trauma Surgery, Campus Bio-Medico University, Trigoria, Rome, Italy
^b Department of Orthopaedic and Trauma Surgery, University of Melbourne, Melbourne Medical School, Melbourne, Victoria, Australia

Analizowano dokumentację 5585 kolan z TPK

- 2359 z protezą rzepki
- 2345 bez protezy rzepki

W Europie całkowita endoprotezoplastyka kolana bez rzepki jest rutyną

W Holandii i Wielkiej Brytanii 50% ortopedów stosuje protezoplastykę rzepki w wybranych przypadkach



- grubość rzepki
- waga pacjenta
- osteoporoza

RZS / OA

Aloplastyka rzepki - *wskazania*

- głębokie uszkodzenie chrząstki
- brak chrząstki
- nieregularna powierzchnia rzepki
- nieprawidłowe przyparcie

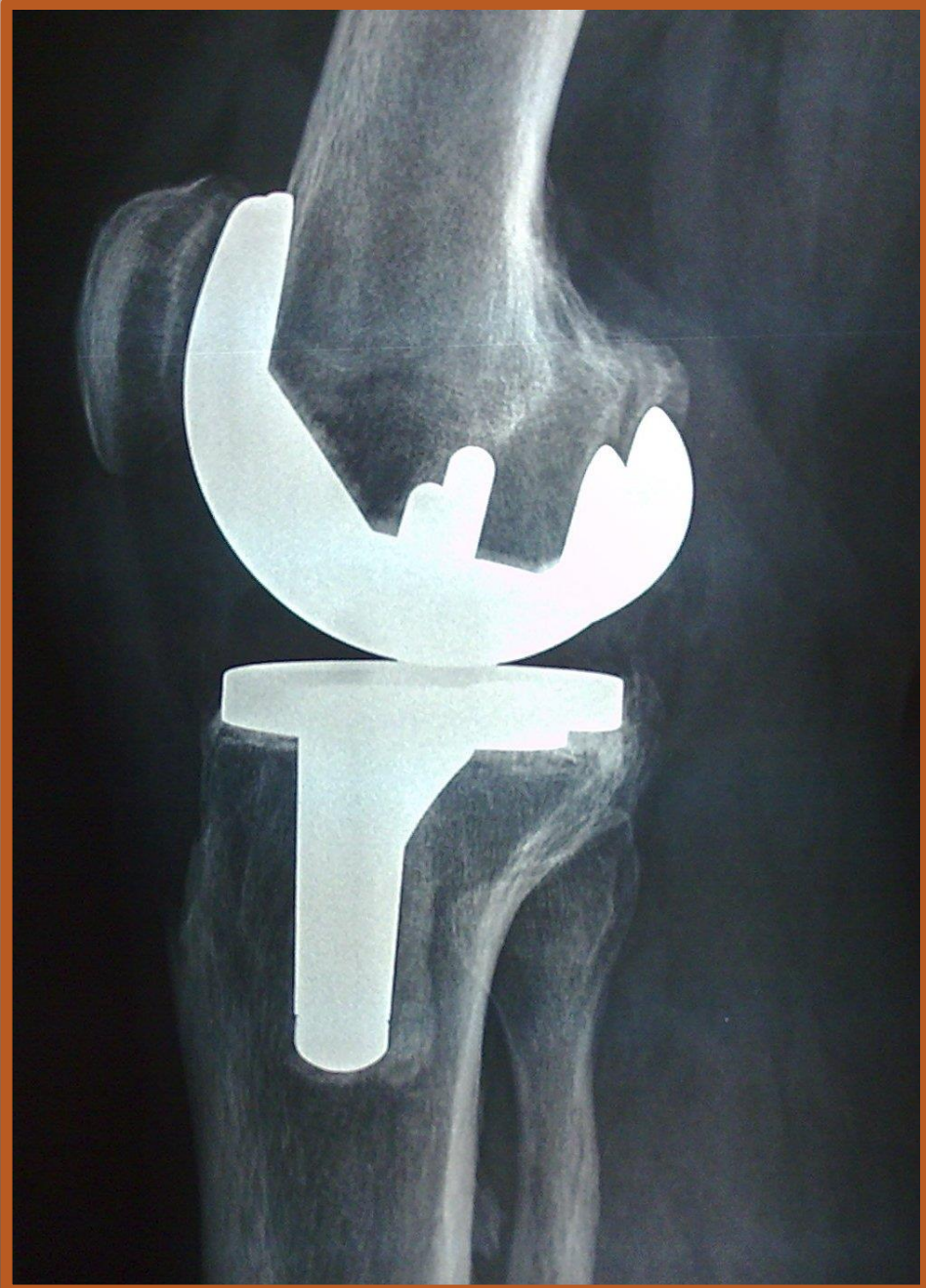WSKAZANIA

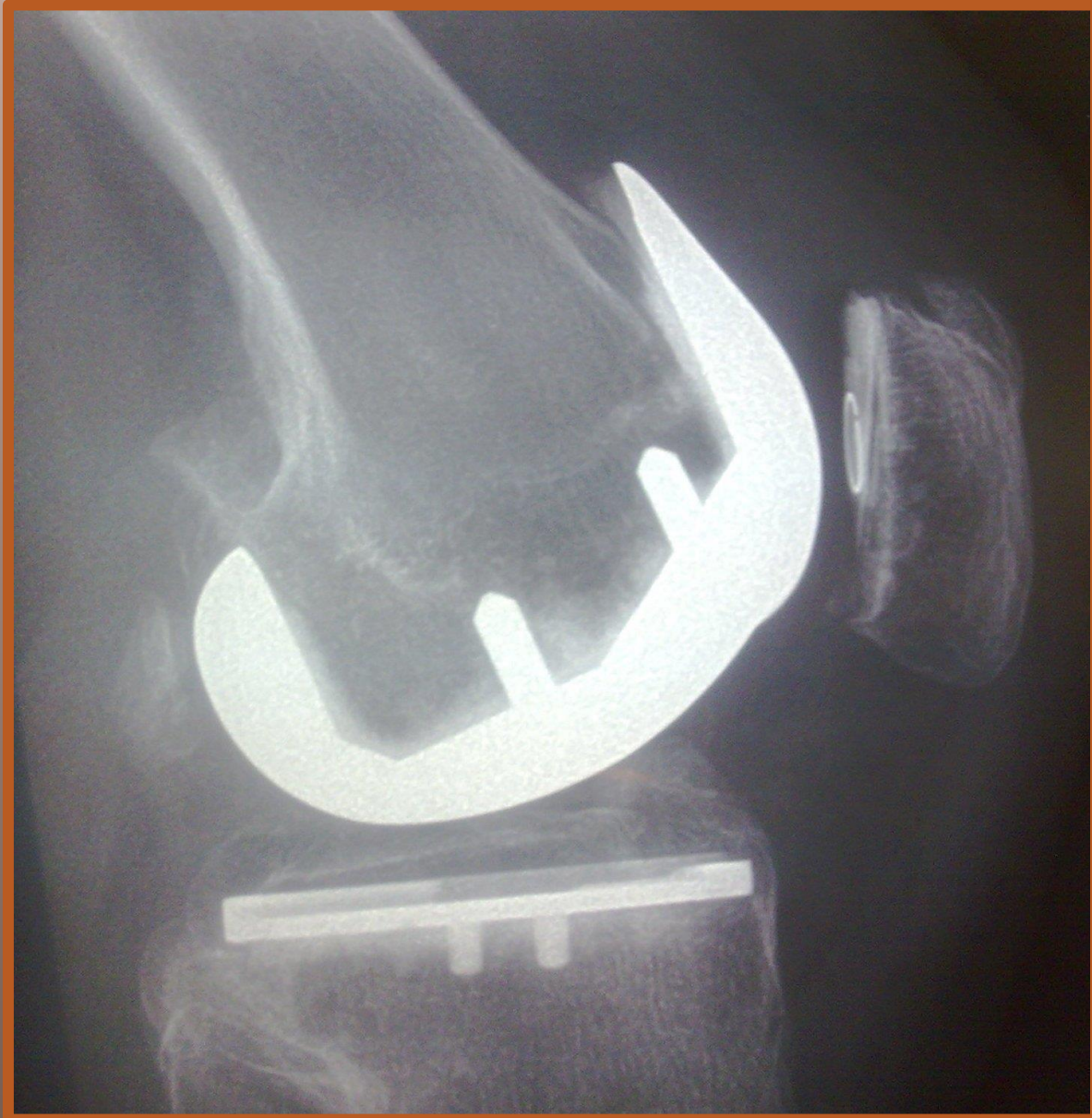grubość rzepki poniżej 15 mm


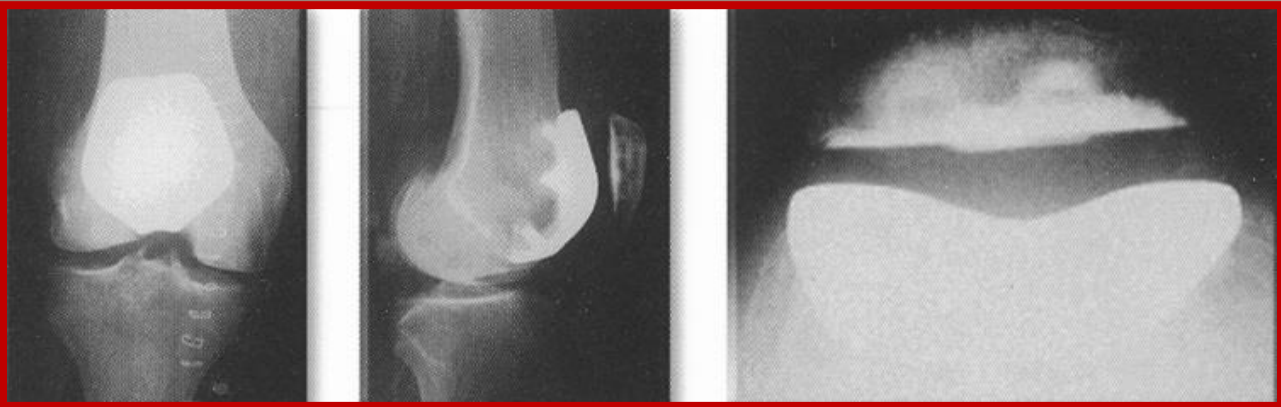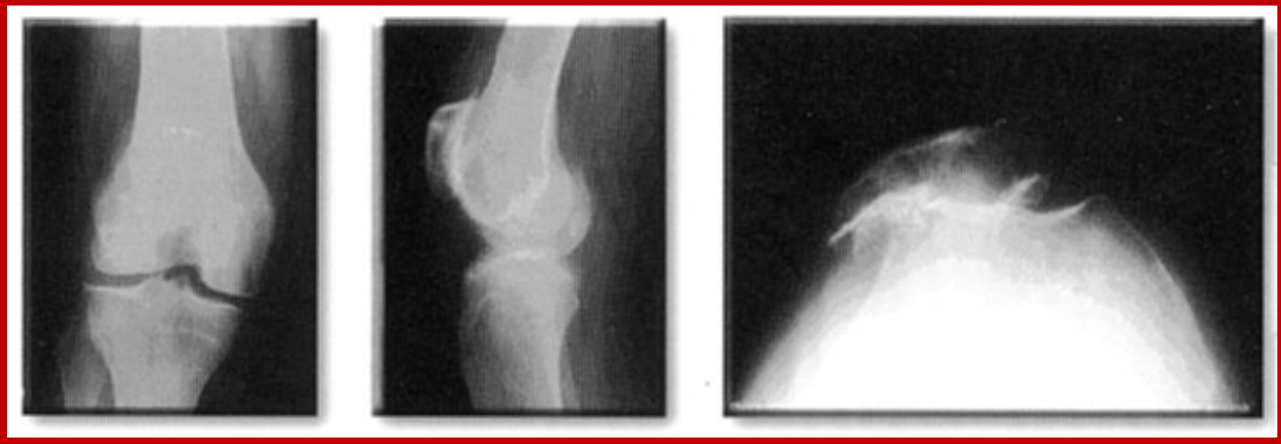
waga:

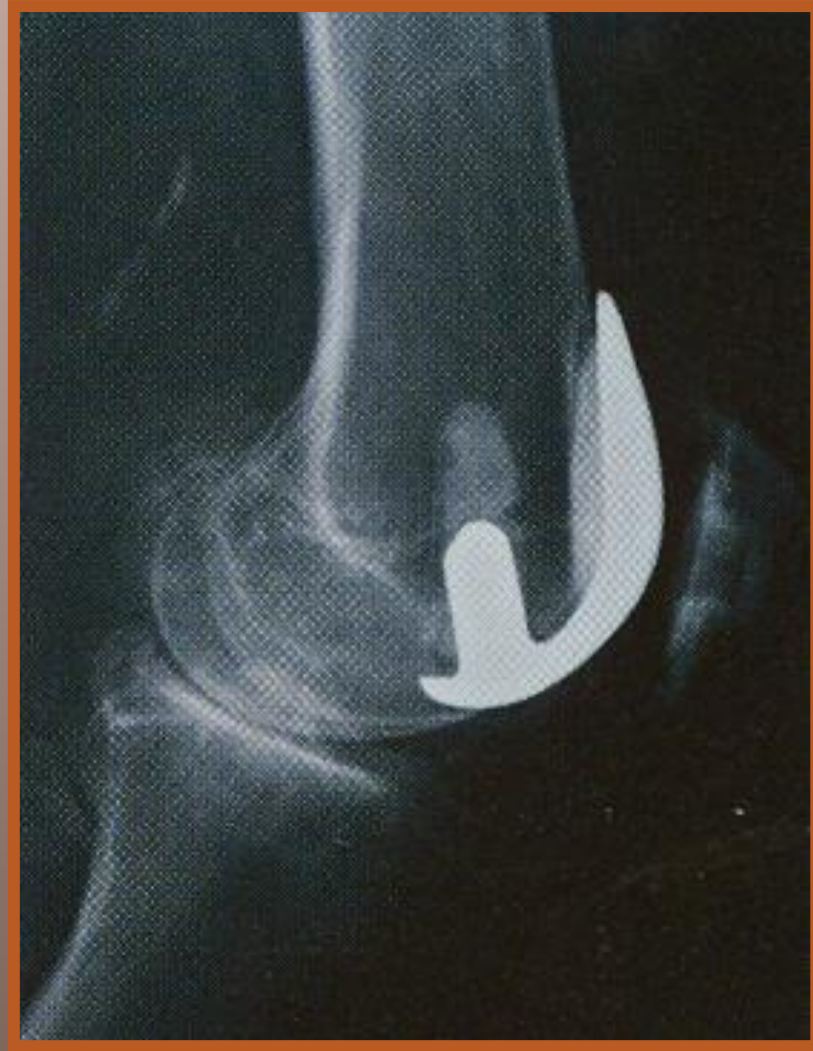
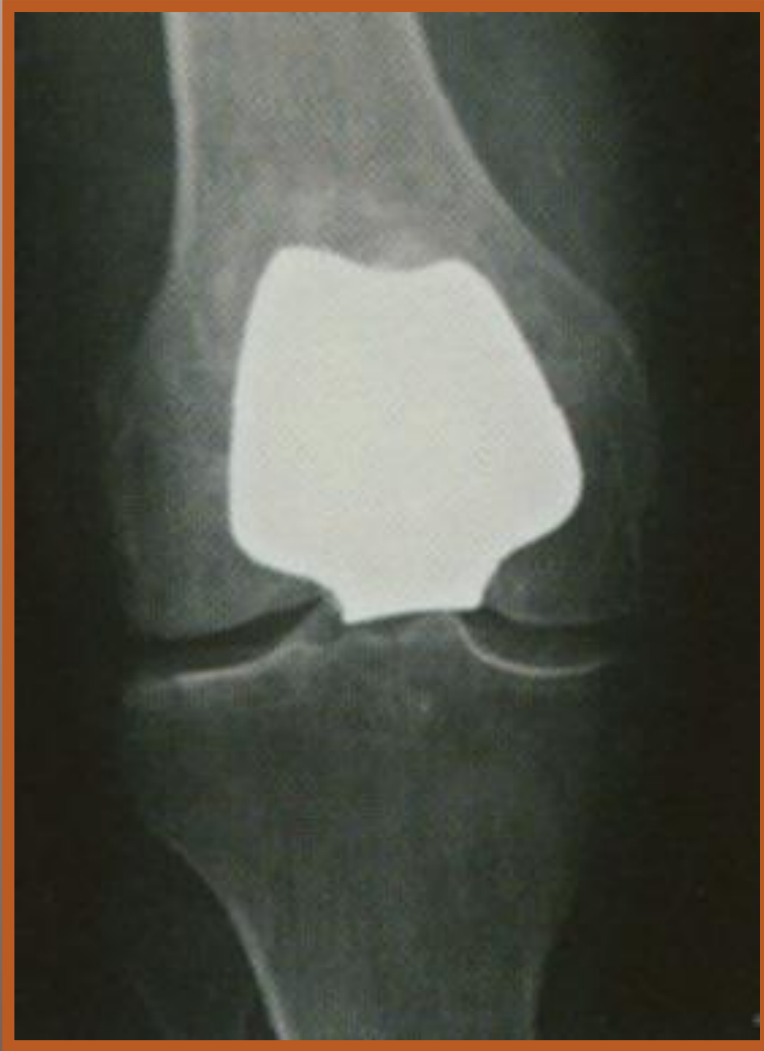TAK - powyżej 60 kg

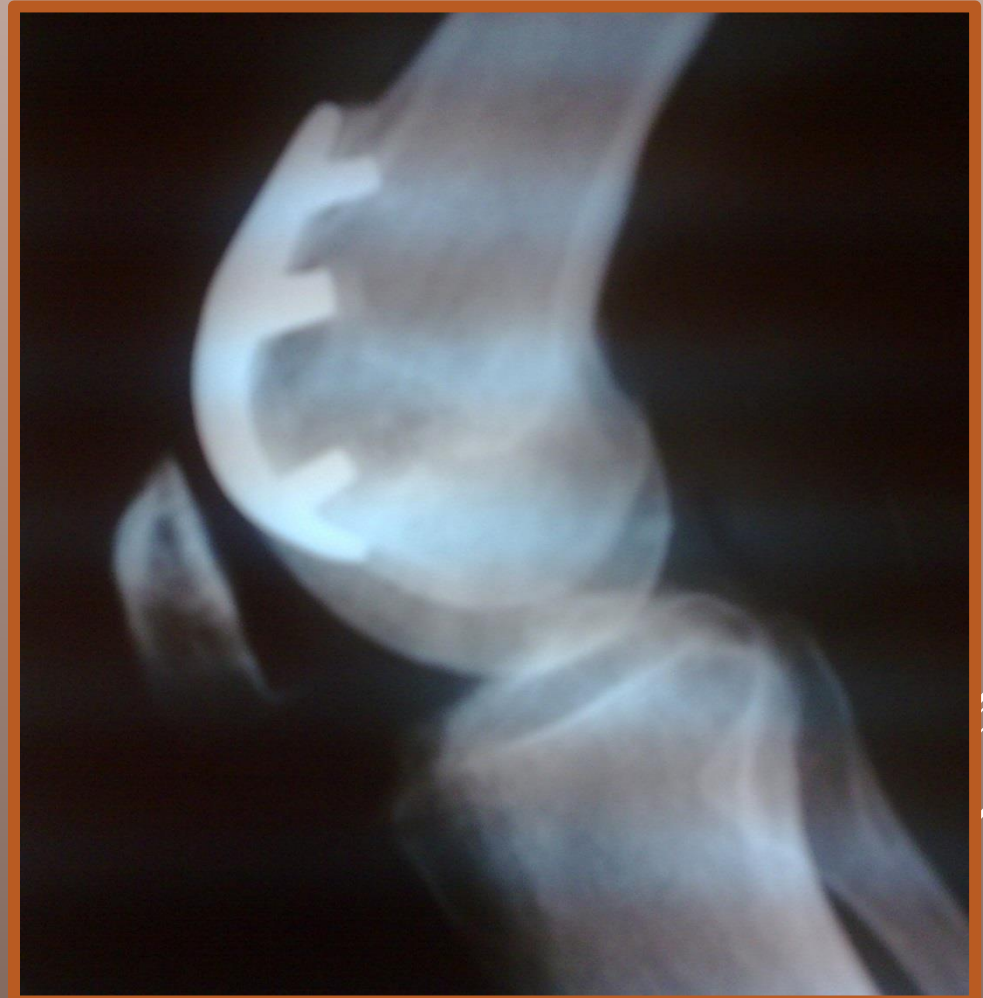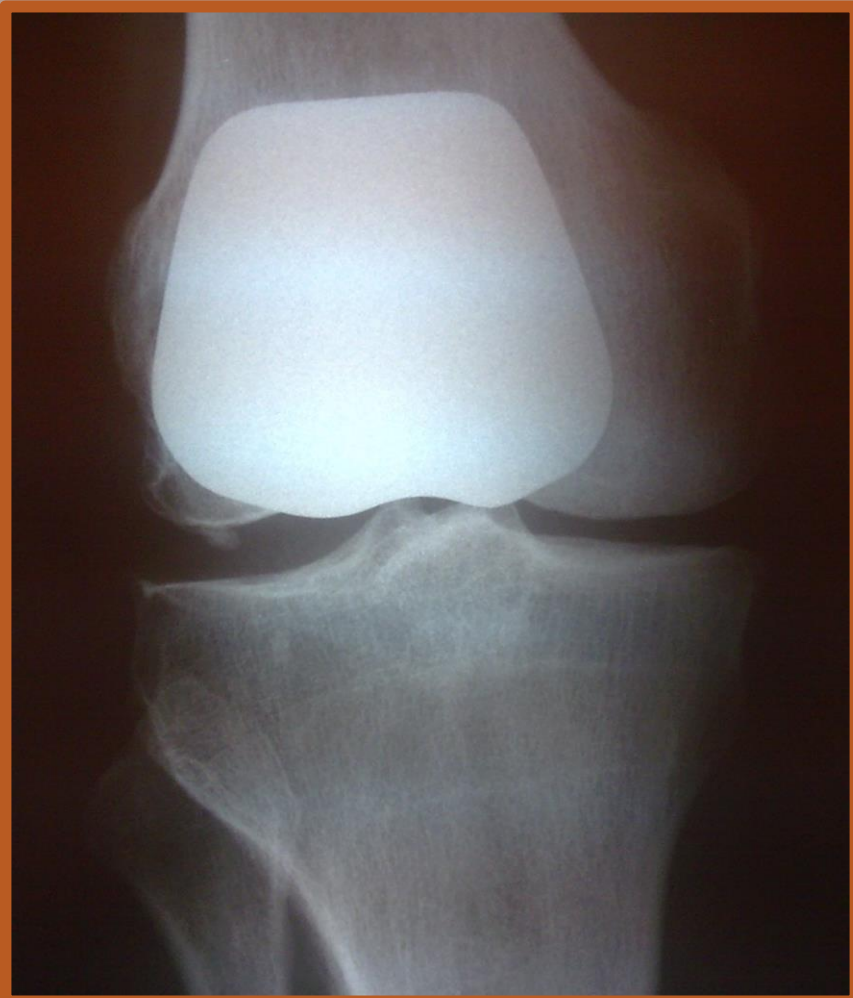NIE - poniżej 60 kg

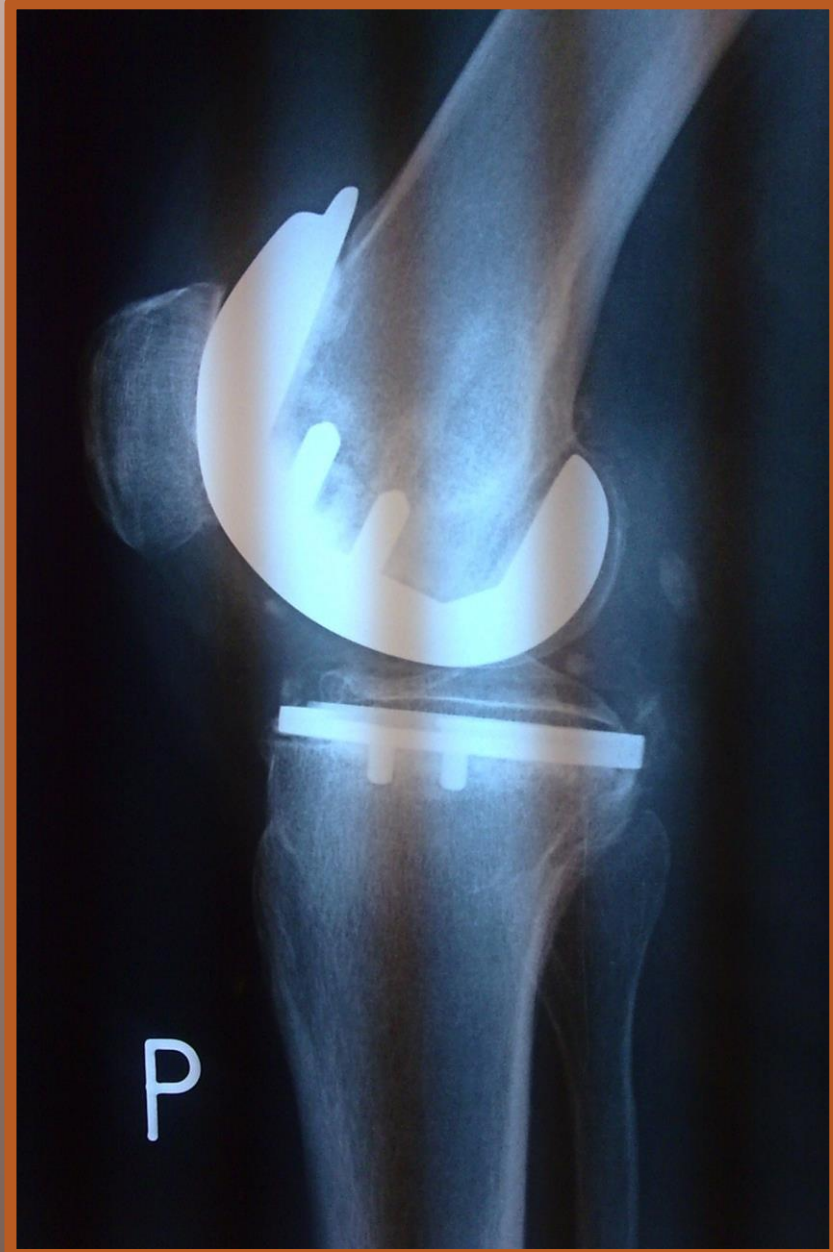
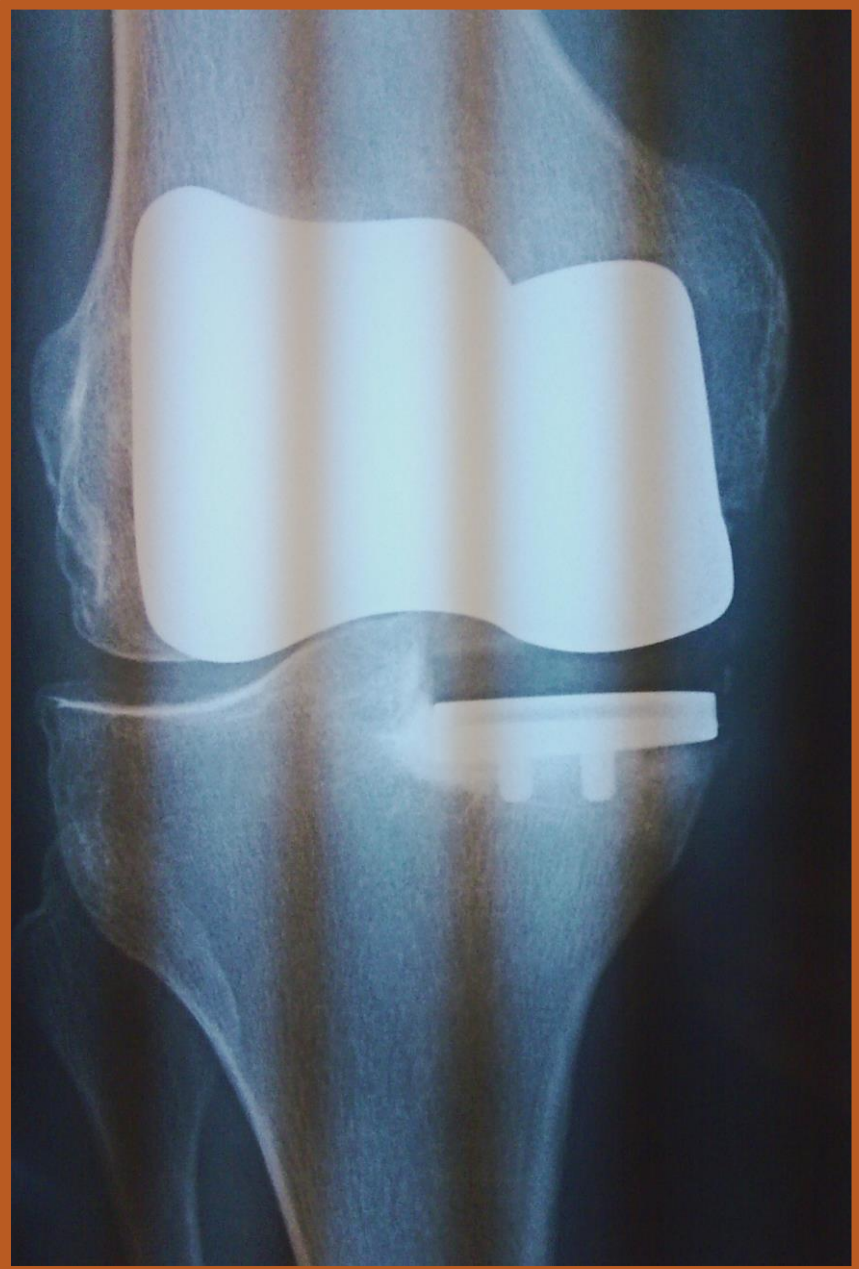
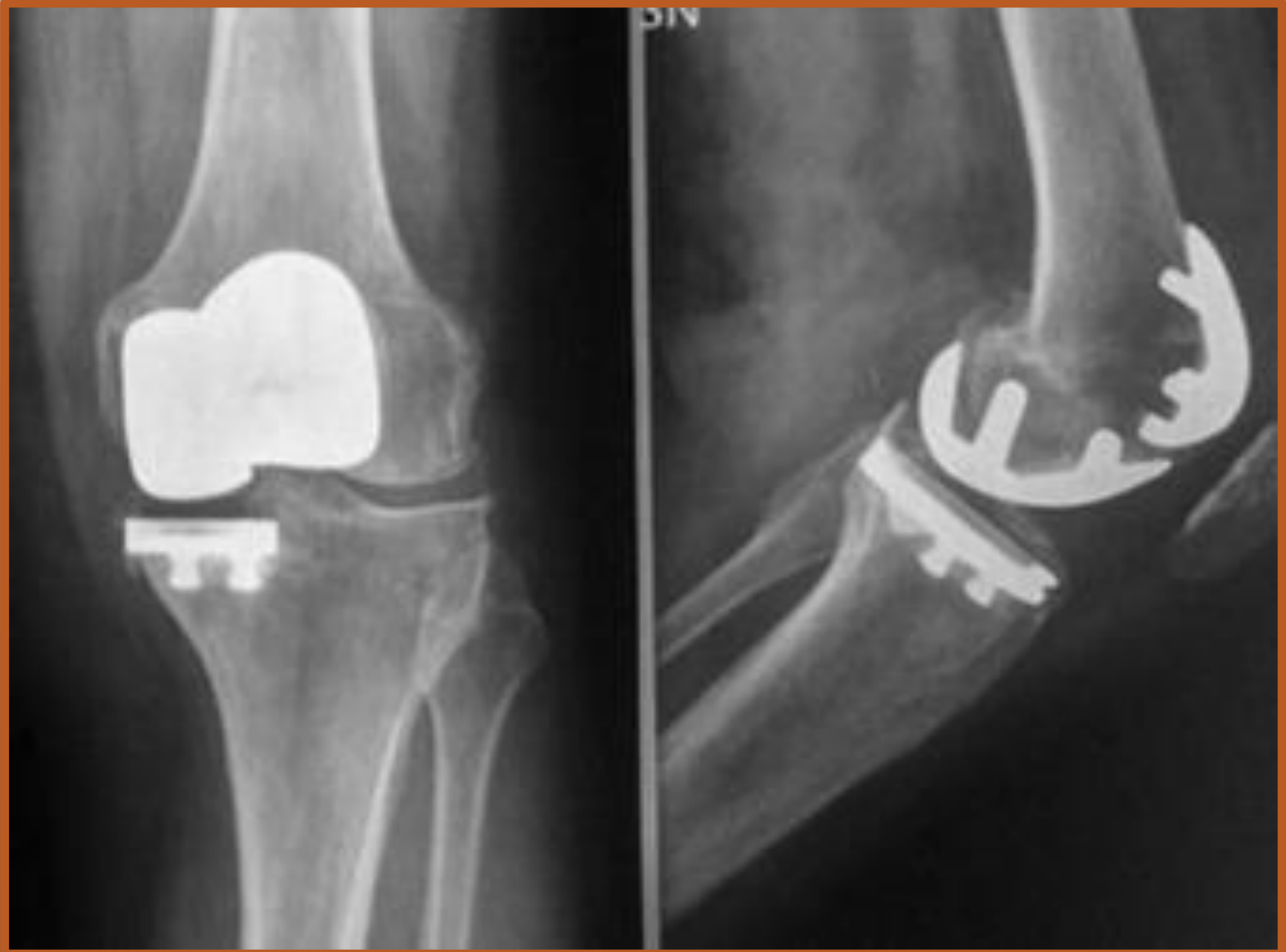














Contents lists available at ScienceDirect

The Journal of Arthroplasty

journal homepage: www.arthroplastyjournal.org



Review

Patellar Resurfacing in Total Knee Arthroplasty: Systematic Review and Meta-Analysis




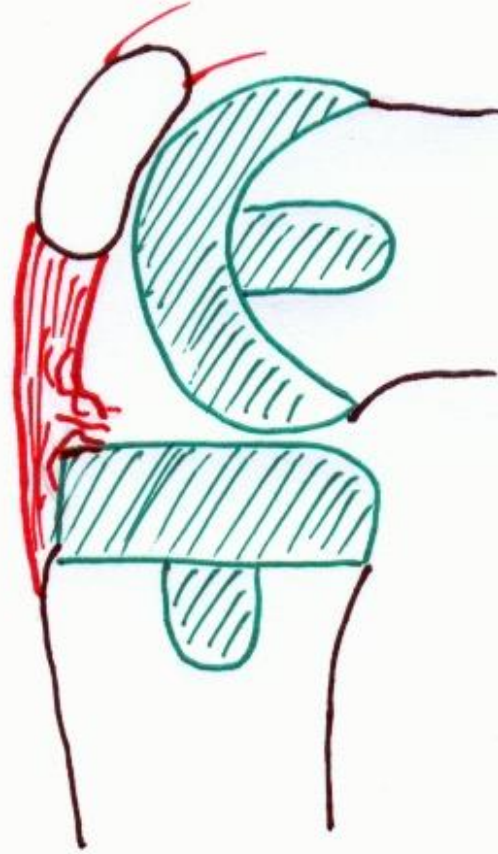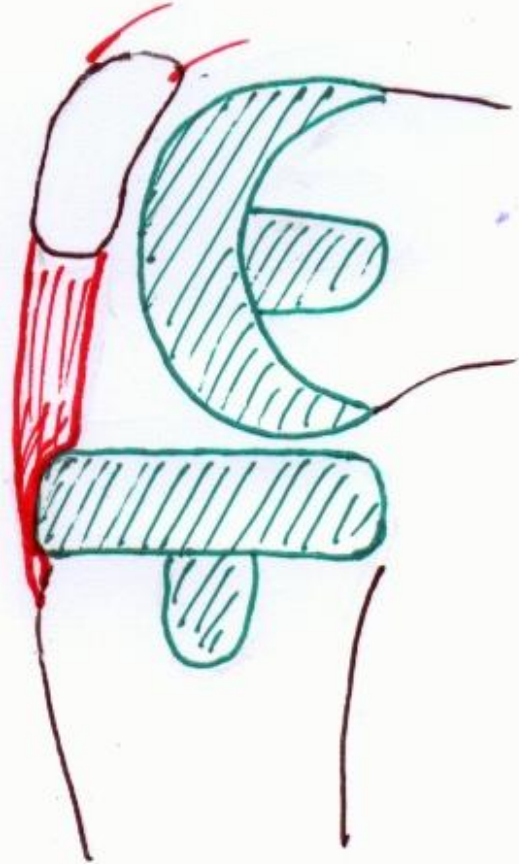
Umile G. Longo, MD, PhD, MSc^a, Mauro Ciuffreda, MD^{a, *}, Nicholas Mannering, MD^{a, b},
Valerio D'Andrea, MD^a, Matteo Cimmino, MD^a, Vincenzo Denaro, MD^a

^a Department of Orthopaedic and Trauma Surgery, Campus Bio-Medico University, Trigoria, Rome, Italy

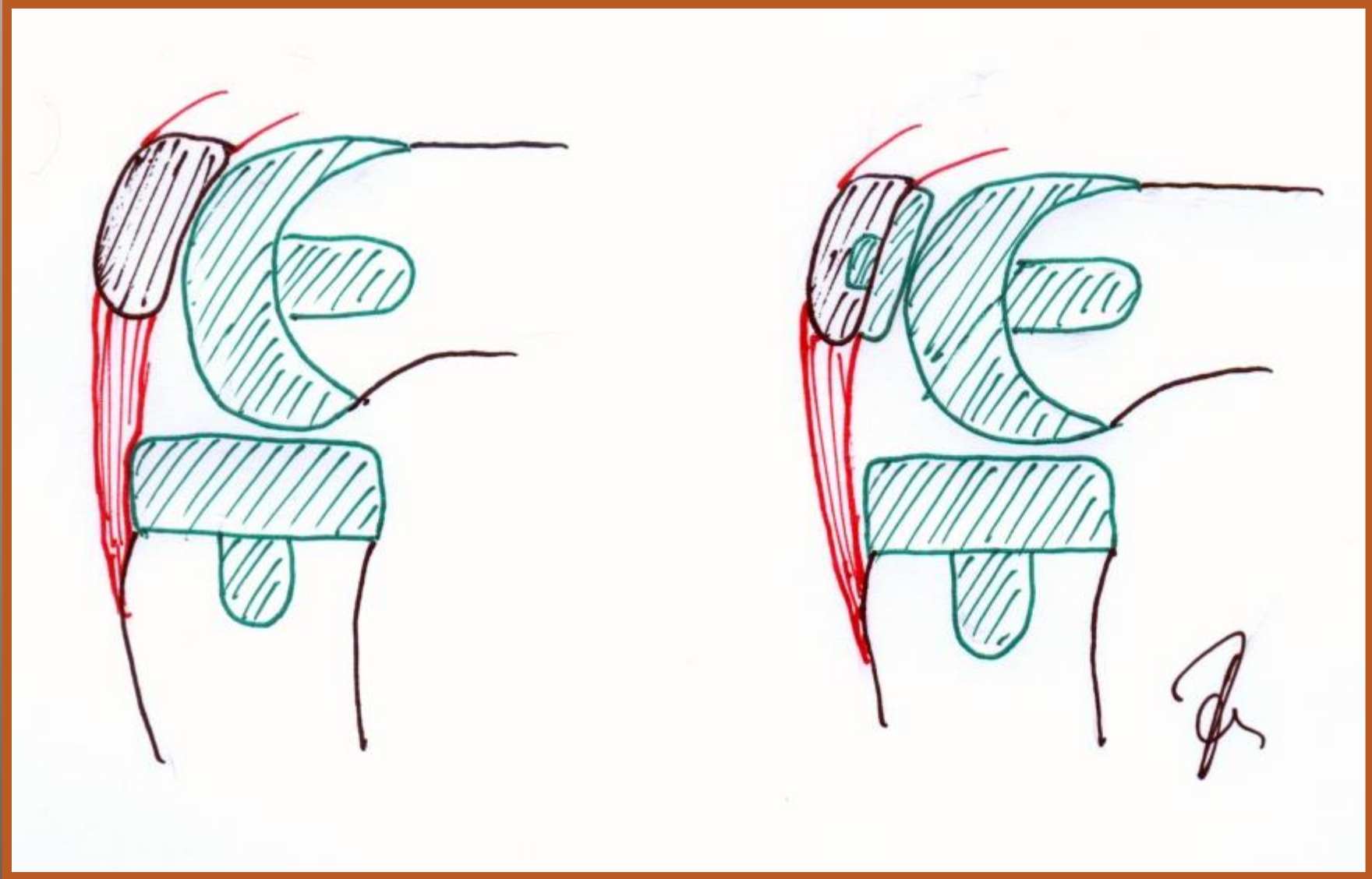
^b Department of Orthopaedic and Trauma Surgery, University of Melbourne, Melbourne Medical School, Melbourne, Victoria, Australia

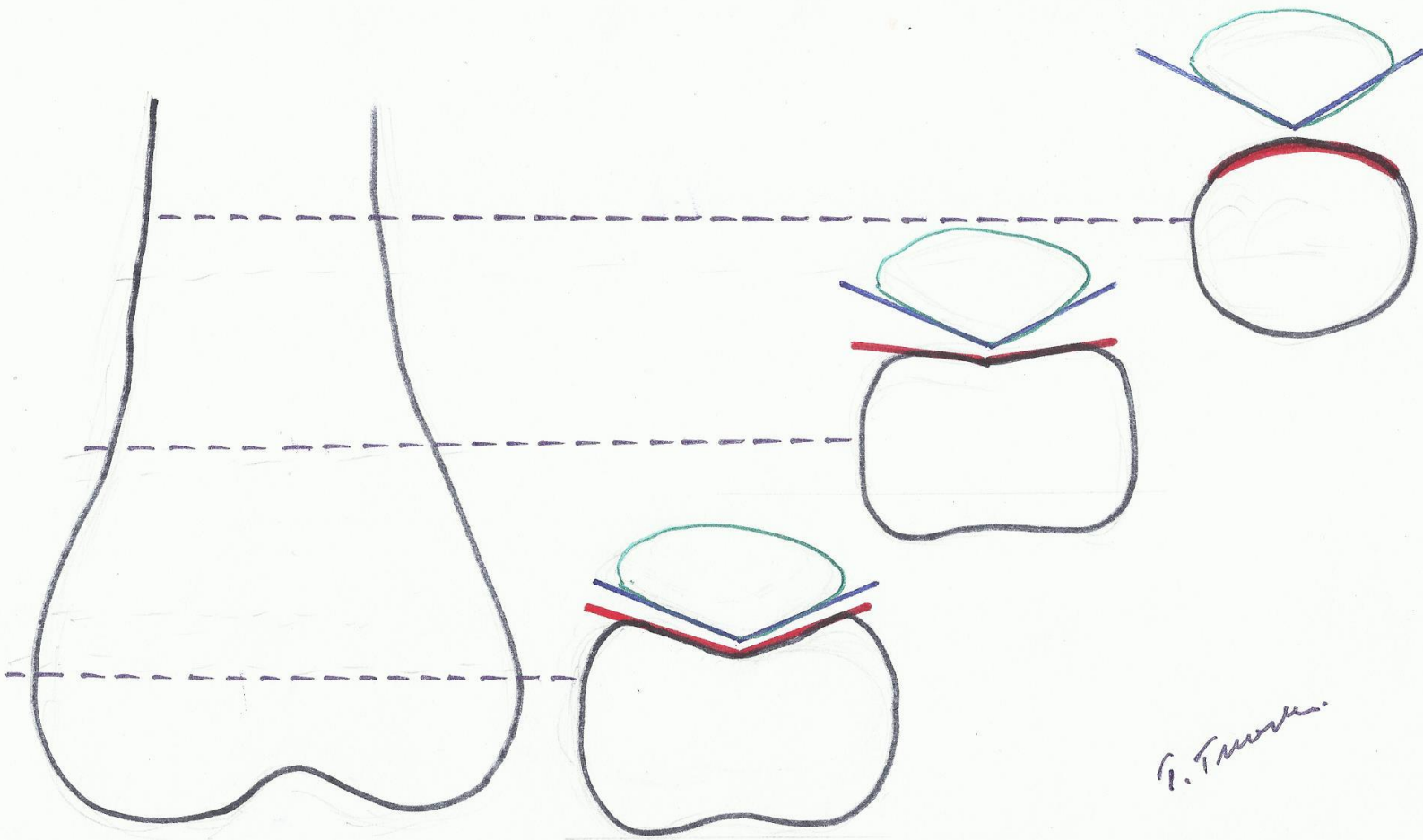
Ocena 3313 kolan. W 401 kolanach po endoprotezoplastyce z zespołem bólowym przedniego przedziału kolana (12,1%)

W kolanach : z endoprotezą rzepki – 8%
bez endoprotezy rzepki - 35%



Handwritten signature





P. T. ...

The five years results of a prospective randomised trial of patellar resurfacing during TKR

125 kolan z OA

- A. Proteza rzepki - rutynowo
 - B. Bez protezy rzepki
 - C. Opcjonalnie proteza rzepki
-

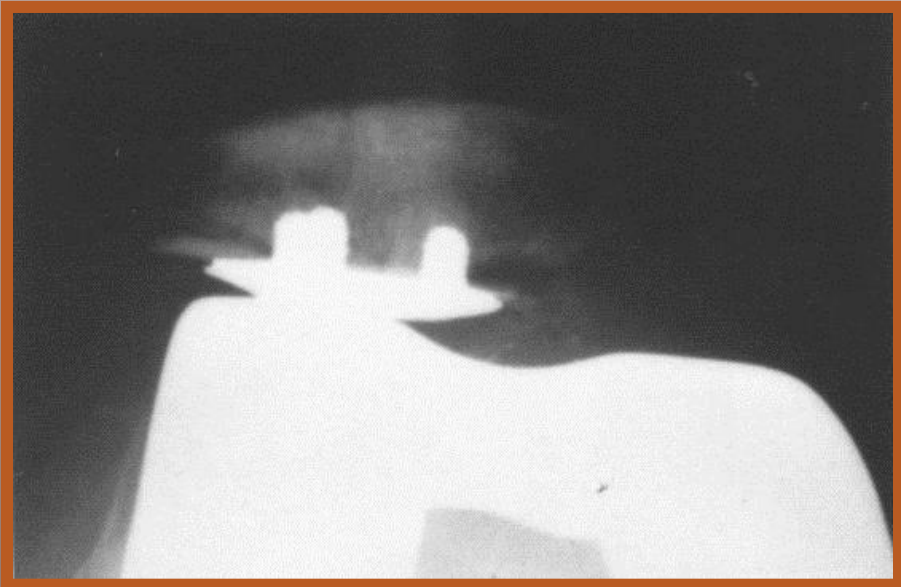Wyniki

A lepsze od B

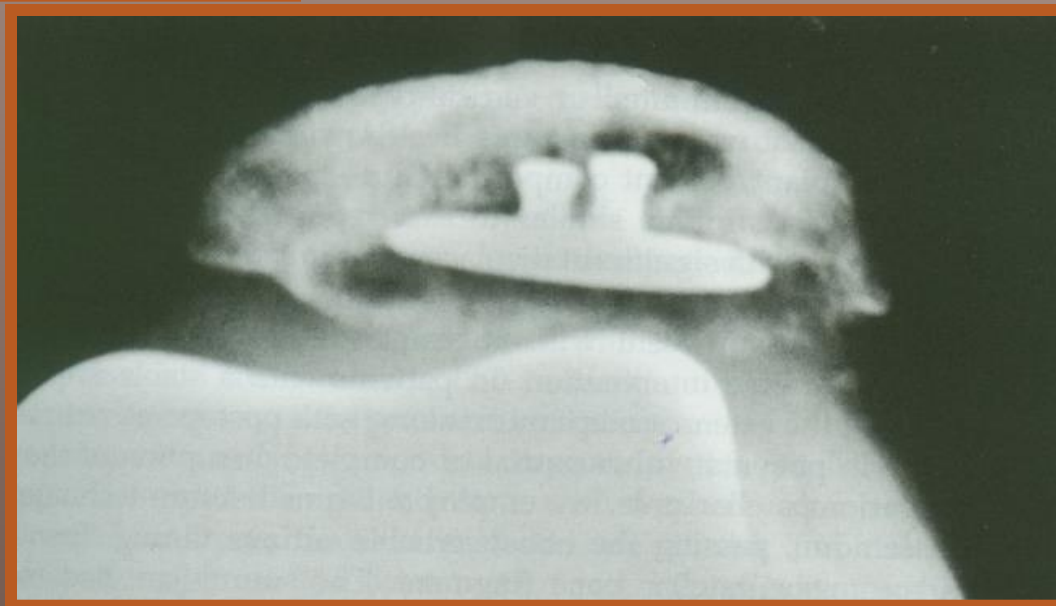
B gorsze od C

Proteza rzepki - komplikacje


- **zwichnięcia**
- **obluzowania**
- **zniszczenia polietylenu**
- **zwłóknienia i martwice**

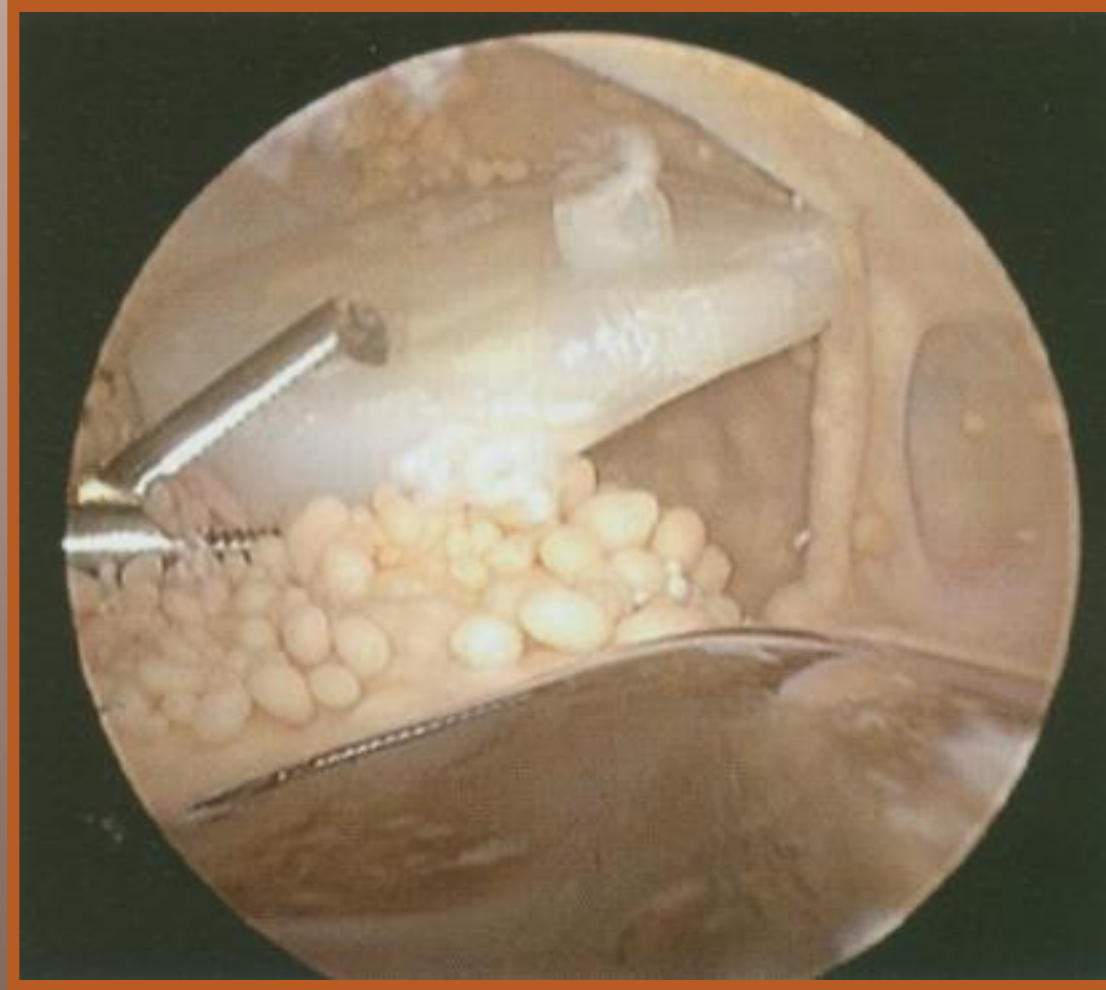


Revision TK arthroplasty

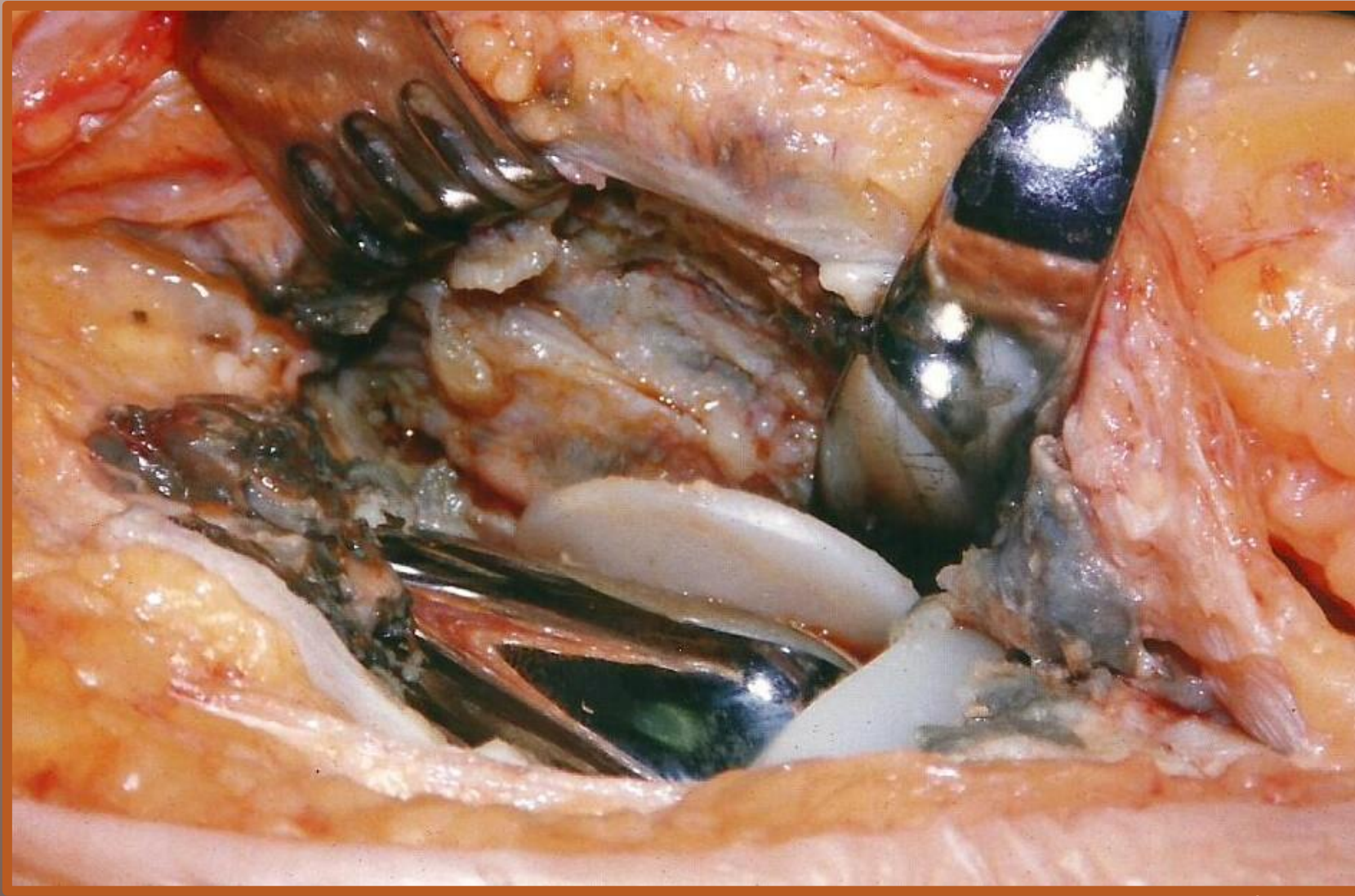

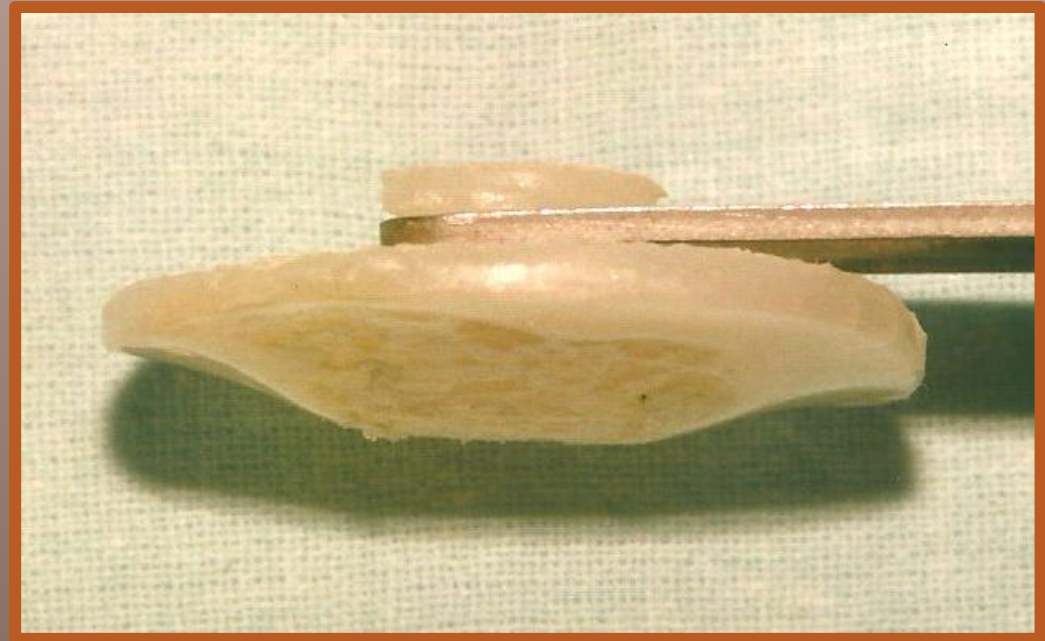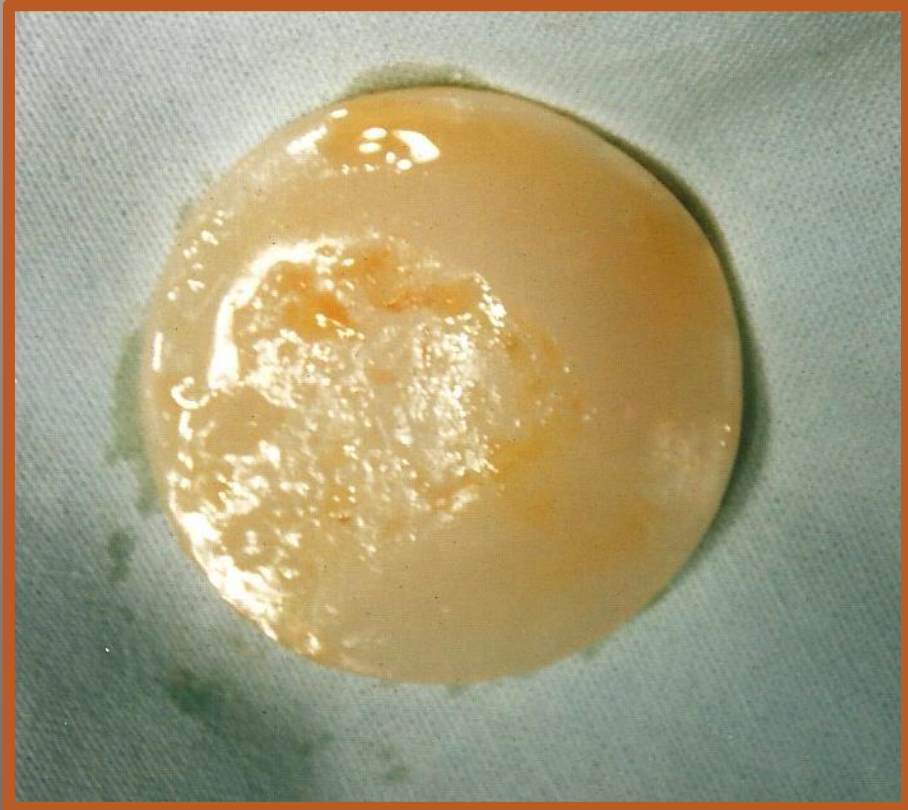
GH Engh, CH Rorabeck






M. Shafi et al. - Knee surgery...., vol. 13, No 6, Sep 2005






PRZYCZYNY NIEPOWODZEŃ PO ALOPLASTYCE RZEPKI

- biologiczne
 - chirurgiczne
 - protezowe
- 
- A decorative graphic consisting of several parallel white lines of varying lengths, slanted diagonally from the bottom right towards the top right of the slide.


PRZYCZYNY NIEPOWODZEŃ

BIOLOGICZNE

- osteoporoza
 - osteonekroza
 - artrofibroza
 - niejednolity charakter podłoża
- 
- A decorative graphic consisting of several parallel white lines of varying lengths, slanted diagonally from the bottom right towards the top right, located in the lower right quadrant of the slide.

PRZYCZYNY NIEPOWODZEŃ

CHIRURGICZNE

- resztkowe zagięcie osi (*varus-valgus*)
 - resztkowe odchylenia rotacyjne
 - niewydolność troczków
 - wady dojścia operacyjnego
 - niedostateczna stabilizacja protezy
- 

PRZYCZYNY NIEPOWODZEŃ

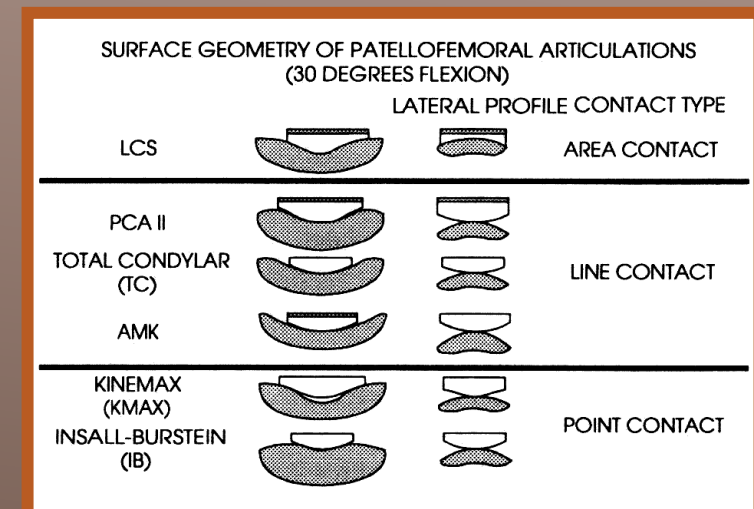
PROTEZOWE

geometria komponentu rzepkowego

typ 1. pełnego kontaktu

typ 2. liniowego kontaktu

typ 3. punktowego kontaktu



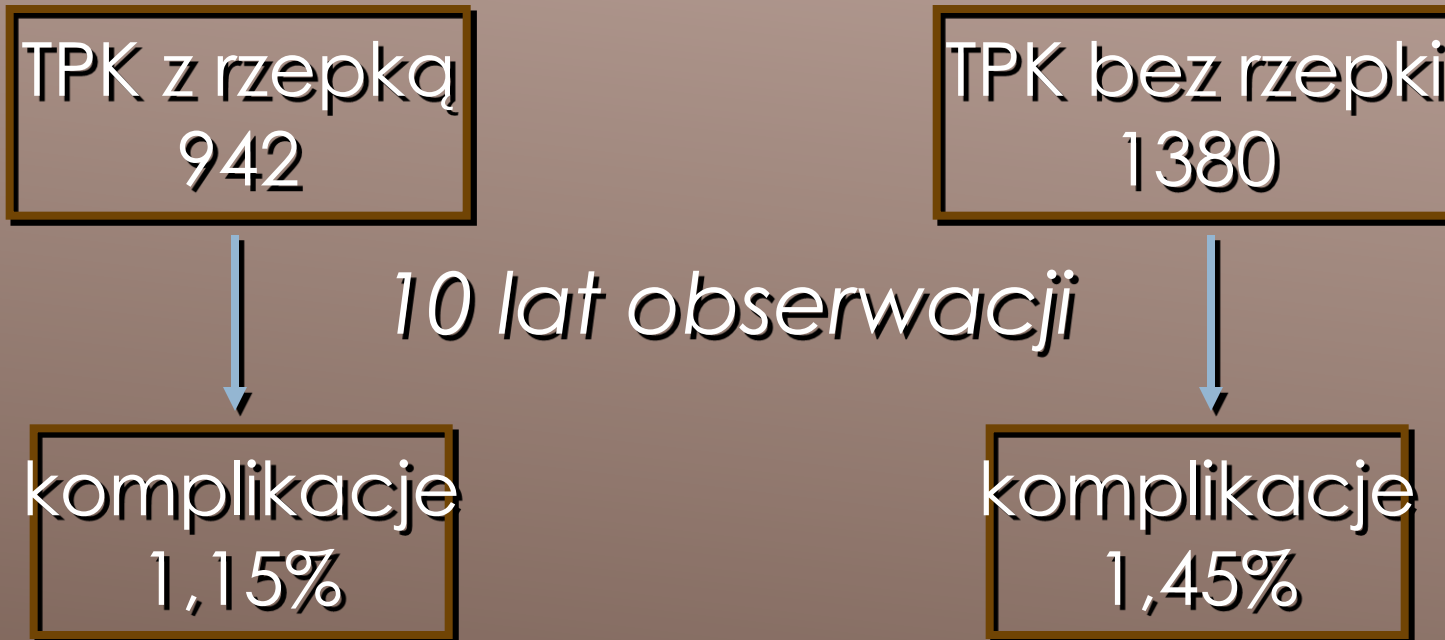CZY MOŻNA ZMNIJSZYĆ % NIEPOWODZEŃ ?

TAK

**poprzez dokładniejszą ocenę wskazań
i przeciwwskazań do założenia lub nie
protezy rzepki**

K.J. Hamelynck, *Netherlands*

ISAKOS Florence 2001



MATERIAŁ WŁASNY

410

endoprotez kolana

135
z rzepką



3 = 2,2%

komplikacje

275
bez rzepki



7 = 2,5%

W ocenie funkcjonalnej stawów kolanowych po endoprotezoplastyce (całkowitej lub stawu rzepkowo-udowego) z implantacją protezy rzepki

**odległe wyniki nie są znacząco różne,
dlatego**

**nie powinna obowiązywać zasada rutynowej endoprotezoplastyki rzepki
ale konieczna jest**

dokładna ocena anatomiczna i funkcjonalna stawu rzepkowo-udowego z precyzyjnym ustaleniem wskazań z wykorzystaniem nowoczesnych możliwości technicznych w oparciu o aktualnie obowiązujące zasady diagnostyki


Zespół bólowy przedniego przedziału kolana wymaga większej uwagi zarówno przed jak i po endoprotezoplastyce rzepki.

Wskazania do endoprotezoplastyki rzepki

- a) pierwotne:
 - zaawansowana chondronekroza rzepki,
 - rzepka zdeformowana (płaska)
 - cienka rzepka (grubość poniżej 1 cm))
- b)
 - nadmierna waga ciała
 - RZS
 - aktywny tryb życia (?)
- c) wtórne:
 - zespół bólowy przedniego przedziału kolana z ograniczeniem wydolności ruchowej z jednoczesną (w razie konieczności) korektą geometrii stawu rzepkowo-udowego
 - obluzowanie implantu, zwichnięcie implanu

Przeciwwskazania do endoprotezoplastyki rzepki

- a) wysoka rzepka
- b) młody wiek
- c) wadliwa geometria stawu rzepekowo-udowego
- d) przebyte złamania rzepki z wadliwym zrostem
- e) nawykowe zwichnięcia rzepki
- f) ropne zapalenia
- g) kolano niestabilne





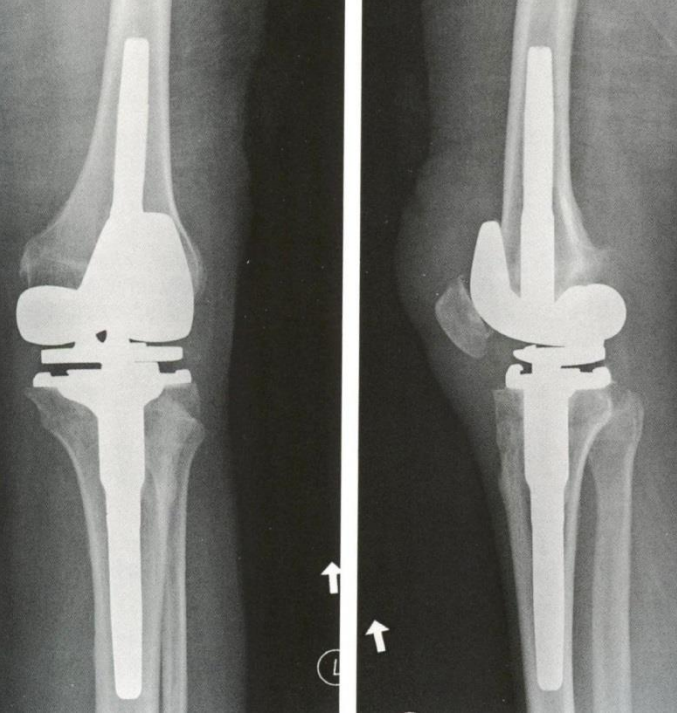
Alloplastyka rzepki – wskazania po totalnej endoprotezoplastyce

- ból spoczynkowy
- ból stawu R-U przy napięciu m. czworogłowego
- bolesność więzadła rzepki (szczególnie w odcinku dalszym)

Kajino et al., JBJS, 1997

DZIĘKUJĘ ZA UWAGĘ





ARTROZA STAWU RZEPKOWO- UDOWEGO

Management of Patellofemoral Arthritis: From
Cartilage Restoration to Arthroplasty

Brian A. Mosier, MD Elizabeth A. Arendt, MD Diane L. Dahm,
MD David Dejour, MD Andreas H. Gomoll, MD

